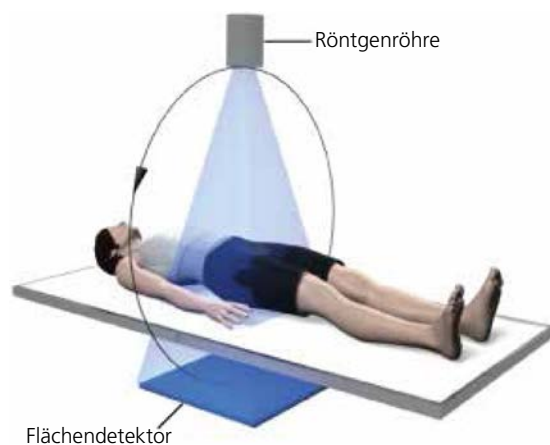


Die Vorteile der digitalen Volumentomografie für orthopädische Untersuchungen der Extremitäten

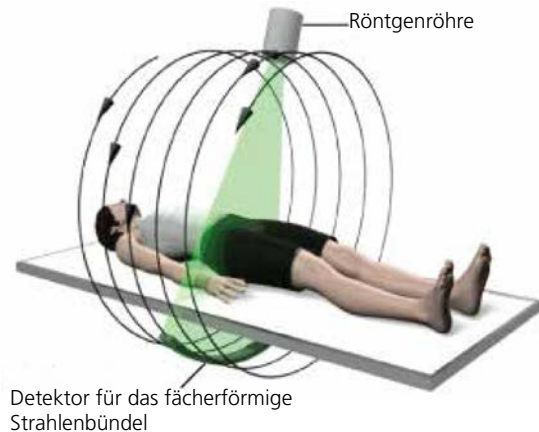DVT-Bildgebung für die Extremitäten

Die Computertomographie in Form der digitalen Volumentomografie (DVT) ist eine Variante der herkömmlichen Computertomographie (CT) und wurde erstmalig in den späten 1970er Jahren beschrieben. Der Hauptunterschied zwischen den beiden Ansätzen ist das Volumen des zu einem Zeitpunkt mit der Bildgebung erfassten Objekts. Beim traditionellen CT erfolgt die Bildgebung einer dünnen Schichtebene des Patienten durch ein fächerförmiges Röntgenstrahlenbündel. Für das CT-Imaging eines ausgedehnten Anatomievolumens müssen mehrere Bildgebungsvorgänge des Patienten durch das sich drehende fächerförmige Röntgenstrahlenbündel erfolgen. Im Gegensatz dazu führt im DVT ein Großflächendetektor die Bildgebung eines ausgedehnten Volumens des Patienten während einer einzigen Drehung durch. (Siehe Abbildung 1.)

Abbildung 1: Vergleich zwischen DVT-Imaging und traditionellem CT-Imaging



DVT-Bildgebung: Ein Großflächendetektor führt die Bildgebung eines ausgedehnten Volumens des Patienten während einer einzigen Drehung durch.



Herkömmliche CT-Bilderfassung: Bei mehreren Drehungen wird eine dünne Schichtebene des Patienten durch ein fächerförmiges Röntgenstrahlenbündel als Image erfasst.

Bei der traditionellen CT-Konstruktion wird die räumliche Auflösung in z-Achsenrichtung (die räumliche Auflösung in der Bewegungsrichtung des Patienten) durch die Translationsgeschwindigkeit des Patienten durch den bildgebenden Röntgenstrahlenfächer, gekoppelt mit der Rotationsgeschwindigkeit der sich um den Patienten drehenden Röntgenquelle, bestimmt. In dieser z-Achsenrichtung (d. h. in Sagittal- und Koronalebene) ist die Auflösung des traditionellen CT typischerweise niedriger als in der dazu senkrechten stehenden x-y-Ebene (d. h. der axialen Ebene).

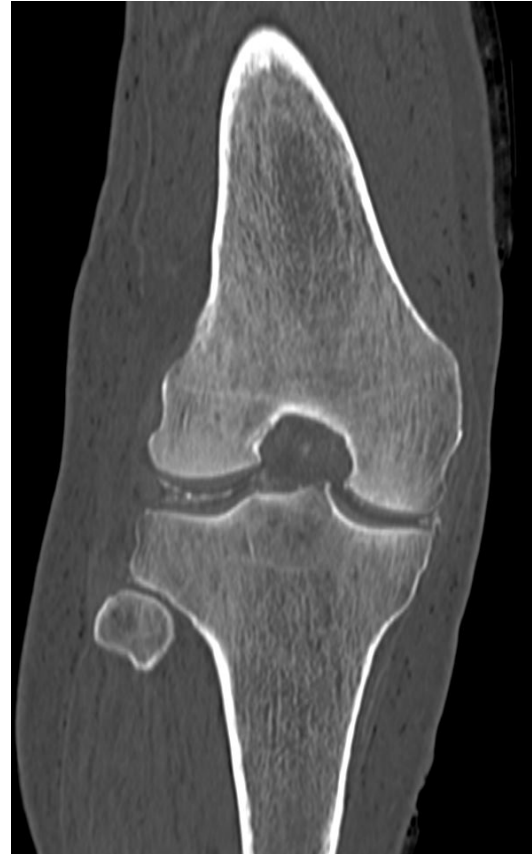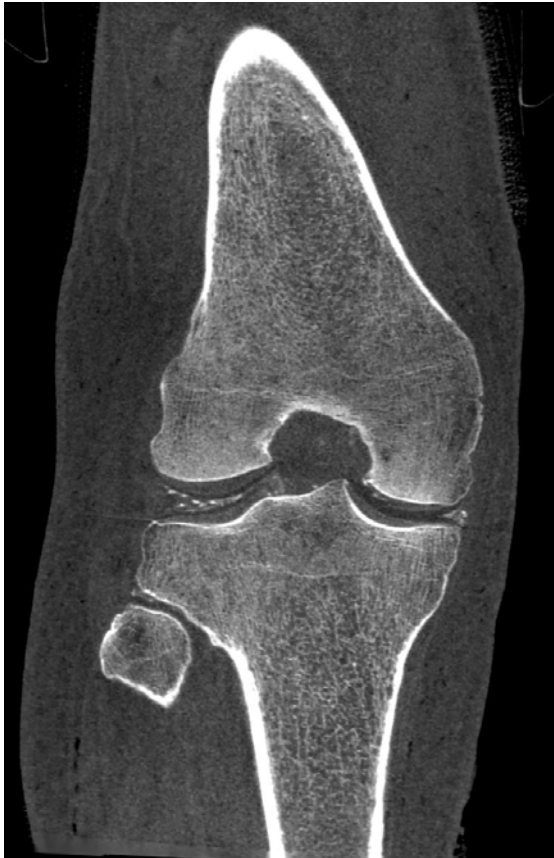Verglichen mit der Komplexität dieser Bilderfassung weist die DVT eine wesentlich unkompliziertere Konstruktion auf. Bei DVT besteht keine Notwendigkeit für eine Hochgeschwindigkeits-„Schleifring“-Technologie. Es liefert genauso eine volumetrische Nachbildung mit isotroper räumlicher Auflösung in allen drei Richtungen.

White Paper | Imaging mit digitaler Volumentomografie (DVT)

Abbildung 2 zeigt den Scan des Knieexemplars einer Leiche durch ein bei Carestream Health in der Entwicklung befindliches DVT-Erprobungssystem sowie dieselbe durch ein Standard-CT-Gerät

gescannte Probe. Zu beachten sind die Unterschiede in der räumlichen Auflösung, wenn ein speziell für die Bildgebung der Extremitäten entwickeltes Gerät verwendet wird.

Abbildung 2: DVT-Bild des Leichenexemplars des tibiofemorales Gelenks (links) und das entsprechende MDCT-Bild desselben Exemplars (rechts)



DVT steht erst seit kurzem durch die Einführung großflächiger und hochgeschwindigkeitsfähiger digitaler Röntgen-Imagingsysteme wie der Si:H-basierten Flachdetektoren für den praktischen Einsatz zur Verfügung. Die bei diesen Detektoren gegebene große Fläche, ausgezeichnete Bildqualität, hohe Auflösung und schnelle Auslesbarkeit haben eine neue Klasse spezialisierter volumetrischer Imagingsysteme möglich gemacht. Diese wurden für die Bilderfassung spezifischer Anatomiebereiche wie Dental, HNO und Brust sowie für die Bildunterstützung in der Strahlentherapie und bei intraoperativen Anwendungen entwickelt. Carestream untersucht die spezifische Verwendung dieser Technologie für die Bilderfassung der Extremitäten und unternimmt derzeit

gemeinsame Forschungen mit der John Hopkins Universität und UBMD Orthopaedics & Sports Medicine.

Die Generierung volumetrischer CT-Bilder erfolgt normalerweise in zwei Stufen: Bilderfassung und Volumenrekonstruktion.

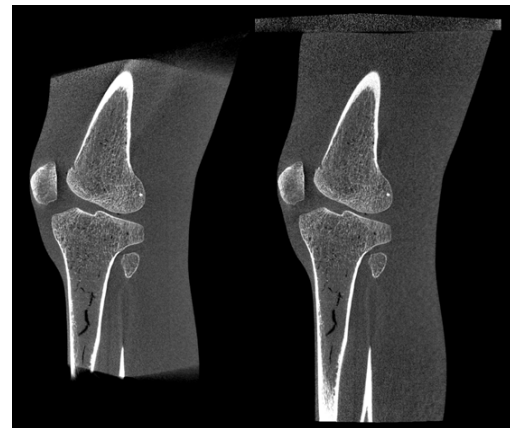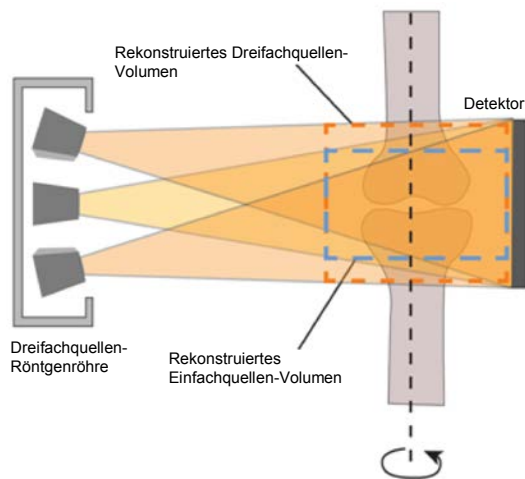
Das in diesem Beitrag vorgestellte DVT-Erprobungssystem von Carestream wurde speziell für die Bildgebung der Extremitäten (Hände/Handgelenke, Ellbogen, Kniee, Füße/Sprunggelenke) entwickelt und nutzt eine Reihe einzigartiger Datenerfassungs- und Volumenrekonstruktionsfähigkeiten. Dieser Beitrag beleuchtet einige der charakteristischen Merkmale anwendungsspezifischer DVT-Bildgebungssysteme.

White Paper | Imaging mit digitaler Volumentomografie (DVT)

Bildaufnahme

Das in diesem Beitrag vorgestellte System (**ERPROBUNG - NICHT FÜR DEN KOMMERZIELLEN EINSATZ**) nutzt einen hochleistungsfähigen Flachdetektor und ein einzigartiges Dreifachquellen-Röntgenröhrendesign¹. Dieser Detektor erlaubt die schnelle Erfassung von Röntgenprojektionen, die den negativen Auswirkungen durch die Patientenbewegung entgegenwirken. Die Dreifachquellen-Röntgenröhre wurde zur Reduzierung des allgemein bekannten „Artefakte durch digitale Volumentomografie“ entwickelt, die bisher großvolumige DVT-Rekonstruktionen beeinflusst haben. Diese Konstruktion steigerte das Volumen der Rekonstruktion bedeutend gegenüber dem typischerweise mit der herkömmlichen Einfachquellen-Erfassung erreichten. (Siehe Abbildung 3.)

Abbildung 3: Dreifachquellen- vs. Einfachquellen-Konfiguration



Das Bild oben zeigt das sich durch die Dreifachquellen-Konfiguration ergebende zusätzlich rekonstruierte z-Achsenvolumen. (linkes Bild: Einfachquelle, rechtes Bild: Dreifachquelle).

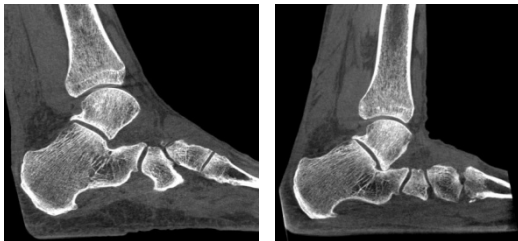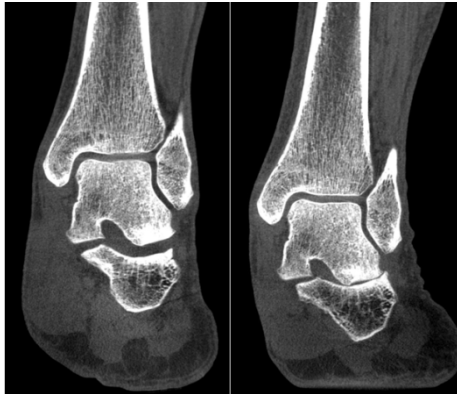Ein bei vielen DVT-Systemen unterschätzter Aspekt ist der Patientenworkflow. Bei der Entwicklung des in diesem Papier betrachteten Carestream Prototyps war der Patienteneinstieg in den Bilderfassungsring eine der wichtigsten Eigenschaften. Diese eigene „Patienteneinstiegstür“ erlaubt eine einfache Patienteneinrichtung, sowohl in stehender als auch in sitzender Konfiguration. Zudem ermöglicht diese Konstruktion die Bilderfassung eines einzelnen Knies, Fußes oder Sprunggelenks in natürlicher, gewichtsbelasteter Anordnung. Gegenwärtig werden die Fähigkeiten zur genaueren Bestimmung der relativen Lage und Ausrichtung der Knochen innerhalb des Fußes, Sprunggelenks und Knies unter realistischen Belastungszuständen erforscht. Siehe Abbildung 4 mit beispielhaften Bildern des Erprobungsgeräts mit gegenübergestellten Scans des Sprunggelenks eines Patienten ohne Gewichtsbelastung vs. unter Gewichtsbelastung zur Darstellung der Einengung der tibiotalen Gelenks.

Die Bildgebung nur einer Extremität zu einem Zeitpunkt reduziert auch die Belichtung für den Patienten, die unterhalb der mit herkömmlichen CT-Systemen typischen Dosen liegt. (Siehe Abbildung 5.) Und eine Reihe aktueller Publikationen zeigt, dass die typischen Bereiche der mit DVT-Systemen erreichten Dosenstärken (CTDIvol im Bereich von ~5-10mGy)

White Paper | Imaging mit digitaler Volumentomografie (DVT)

geringer als die bei Verwendung von CT-Systemen gemessenen Dosenstärken (CTDIvol ~20-50mGy) sind.^{2, 3}

Abbildung 4: Bild eines Fußes ohne Gewichtsbelastung vs. unter Gewichtsbelastung



Eine Konfiguration für eine natürliche, gewichtsbelastete Anordnung ermöglicht eine genauere Bestimmung der relativen Lage und Ausrichtung der Knochen innerhalb des Fußes, Sprunggelenks und Knies unter realistischen Belastungszuständen.

Abbildung 5 zeigt zwei Schritte der Patientenpositionierung durch die Eingangstür für einen Scan des rechten Knies im Stehen.

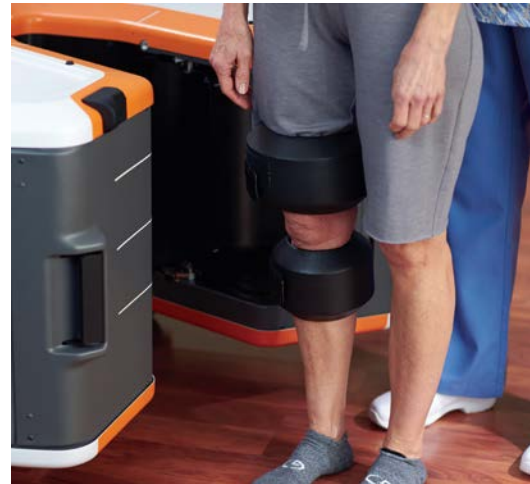

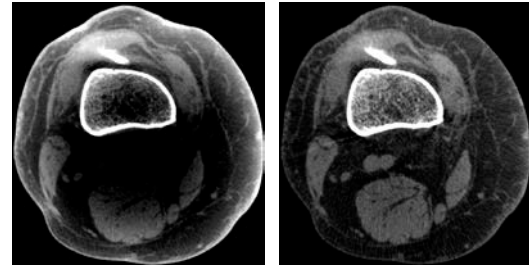
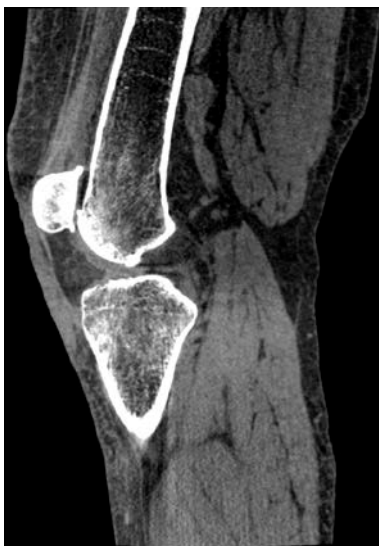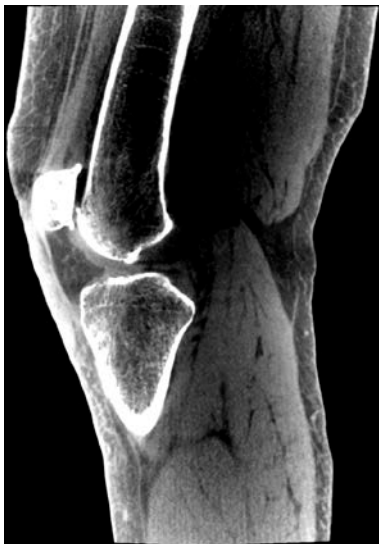Abbildung 5 zeigt den Patienten direkt vor der Positionierung durch die offene Tür in den Scanning (obere Abbildung) und direkt nach dem Schließen der Tür (untere Abbildung). Die in der oberen Abbildung sichtbaren Patientenpositionierungshilfen sorgen für eine Reduzierung der Patientenbewegung während des Scans.

White Paper | Imaging mit digitaler Volumentomografie (DVT)

Volumenrekonstruktion

Die Erstellung hochwertiger, rekonstruierter 3D-Volumen eines digitalen Volumentomografiesystems erfordert verschiedene Korrekturen. Aufgrund des zu einem Zeitpunkt erfassten größeren Volumens spielt die Röntgenstreuung bei der DVT eine wichtigere Rolle als beim herkömmlichen CT. Das Forschungssystem war mit einer Streuungskorrekturmethode zur Beseitigung der meisten Streuungen innerhalb der rekonstruierten Volumen ausgerüstet. (Siehe Abbildung 6.)

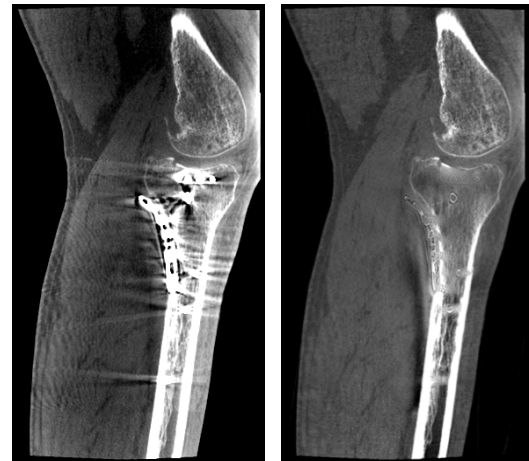Abbildung 6: Streuungskorrektur



Die Streuungskorrekturfunktion des Prototyps war für die Entfernung der Streuungen aus den rekonstruierten Volumen ausgelegt.

Wie bei herkömmlichen CT-Systemen kann das Vorhandensein von Objekten mit hoher Dämpfung, wie Metallimplantaten, die klinische Verwendbarkeit rekonstruierter Volumen in hohem Maße beeinträchtigen. Zur Verbesserung der Sichtbarkeit der Patientenanatomie in der Umgebung von Metallteilen verwendete das Erprobungssystem eine eigene Methode zur Kompensierung von Artefaktbildungen (MAR). (Siehe Abbildung 7.)

Abbildung 7: Korrektur von Artefaktbildungen



Dieses Bild zeigt die Auswirkungen, die die eigene Methode des Carestream Forschungssystems zur Kompensierung von Artefaktbildungen auf die Sichtbarkeit der Patientenanatomie im Bereich von Metallteilen hatte.

White Paper | Imaging mit digitaler Volumentomografie (DVT)

Bis dato war die allgemein verbreitete Methode für die Volumenrekonstruktion die konventionelle gefilterte Rückprojektion (FBP). Diese Methode erfordert für die Erstellung der Rekonstruktion ausnahmslos verschiedene vereinfachende Näherungen. Diese Näherungen können die endgültige Bildqualität beeinträchtigen. Weiter entwickelte Rekonstruktionsmethoden unter Verwendung eines anderen mathematischen Ansatzes, allgemein als iterative Rekonstruktion bezeichnet, setzen sich langsam durch. Werden genau korrigierte DVT-Daten mit modernsten Rekonstruktionsfähigkeiten gekoppelt, dann übertreffen die sich ergebenden Bilder mit ihrer Bildqualität die typischerweise mit den heute in Fachkreisen der medizinischen Bildgebung weitverbreitet verwendeten CT-Erfassungsprotokollen und -rekonstruktionen erreichbare Bildqualität^{2, 4}.

Siehe Abbildung 8 mit einer beispielhaften DVT-Bildqualität als Ergebnis des Scans eines Knies unter Gewichtsbelastung. Die Abbildung zeigt die beiden während der Entwicklungsstudien mit dem Carestream DVT-Forschungssystem aufgenommenen Bilder sowohl des Knochens und als auch des Weichgewebes.

Abbildung 8: DVT-Fähigkeiten an Knochen und Weichgewebe

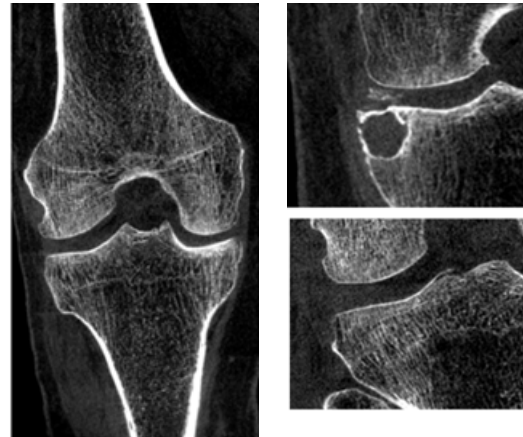
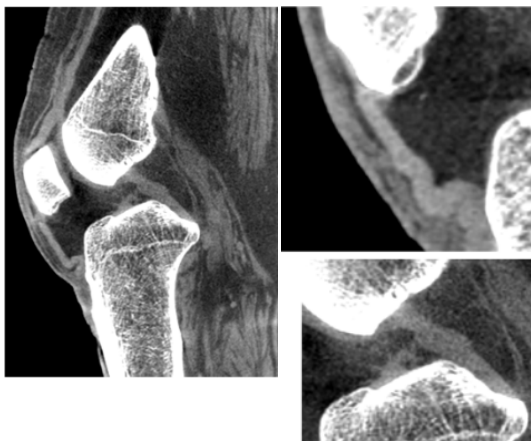


Abbildung 8 zeigt mit dem Carestream DVT-Forschungssystem erlangte Bilder eines Knochens und von Weichgewebe.



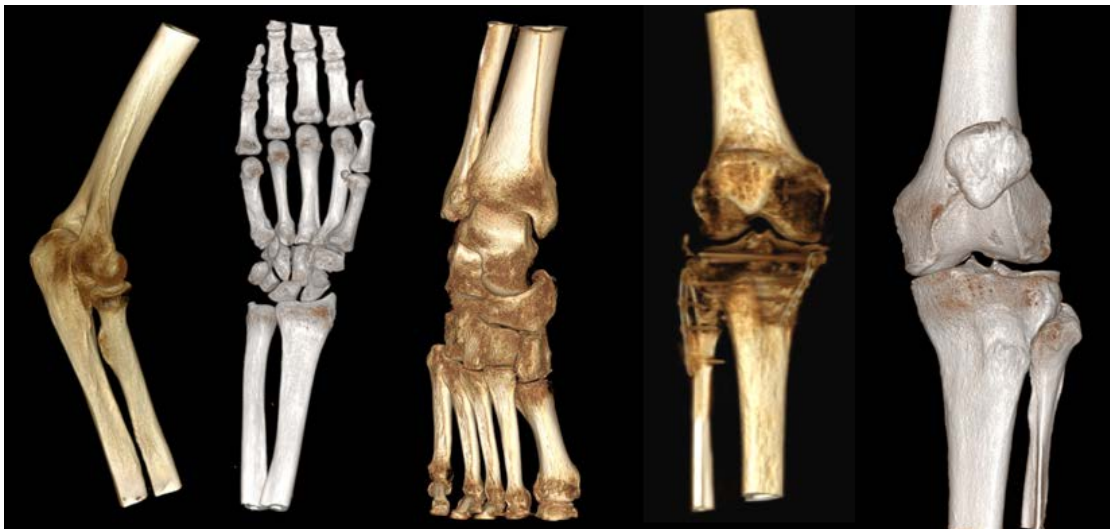White Paper | Imaging mit digitaler Volumentomografie (DVT)

Schlussfolgerung

Das Aufkommen der für die besonderen Anforderungen verschiedener klinischer Bereiche entwickelten DVT-Bildgebungssysteme eröffnet vielversprechende Perspektiven. Diese Systeme können die Verwendung der hochwertigen dreidimensionalen Bilderfassung auf eine weit größere, als die bisher durch das konventionelle CT bediente Zielgruppe ausdehnen. Die volumetrische Bilderfassung an herkömmlich nicht versorgten Standorten erfordert die Kombination aus geringem Platzbedarf, optimiertem Patientenworkflow, Bilderfassung unter Gewichtsbelastung und modernster Rekonstruktion mit weiterentwickelten Streuungskorrektur- und Metallkorrektureigenschaften – die DVT zu einem für den Point-of-Care gut geeigneten System machen.

Carestream Health hat eine lange Geschichte auf dem Gebiet der volumetrischen Bilderfassung mit digitaler Volumentomografie und bringt dieses Spezialgebiet in den Bereich der orthopädischen Bilderfassung der Extremitäten ein. Mit seinen Forschungs- und Entwicklungsstudien treibt Carestream die Entwicklung neuartiger Eigenschaften und Funktionalitäten speziell für die 3D-Bildgebung der Extremitäten in orthopädischen Praxen, Traumazentren und sportmedizinischen Kliniken in Ergänzung zu in Krankenhäusern angesiedelten Radiologie- und Notaufnahmeabteilungen voran. Abbildung 9 zeigt eine Auswahl mit Carestream Forschungssystemen erlangter Bilder mit gerenderter Oberfläche, die Anatomiebereiche zeigen, deren Bildgebung durch dieses neue Forschungssystem möglich wird.

Abbildung 9: 3D-Bilder mit gerenderter Oberfläche



White Paper | Imaging mit digitaler Volumentomografie (DVT)

Literaturnachweis

- (1) Zbijewski et.al. „Dual–energy Imaging of Bone Marrow Edema on a Dedicated Multi-Source Cone-Beam CT System for the Extremities“, SPIE Physics of Medical Imaging (2015) 94120V-1 bis 6
- (2) Carrino et.al. „Dedicated Cone-Beam CT System for Extremity Imaging“, Radiology (2013) 270(3) 816-824
- (3) Koivisto et.al. „Assessment of Effective Radiation Dose of an Extremity CBCT, MSCT and Conventional X-ray for Knee Area Using MOSFET Dosimeters“, Radiat. Prot. Dosim. (2013) 157(4) 515-524
- (4) Demehri et.al. „Assessment of Image Quality in Soft Tissue and Bone Visualization Tasks for a Dedicated Extremity Cone-beam CT System“, European Radiology (2015) 25(6) 1742-1751